

CURSO:
CONTROVERSIAS EN CIRUGÍA DE LA COLUMNA

7 y 8 Octubre 2011
MALAGA

SEDE:
Hotel Barceló (Málaga).

DIRECCIÓN DEL CURSO:
Dr. González Díaz,
Dr. Martín Benlloch.



PATOLOGIA DEGENERATIVA LUMBAR - CONTROVERSIAS

Dr Angel M Hidalgo

Jefe de Sección de Cirugía de Raquis
Complejo Hospitalario de Navarra

CONSENSO EN RELACION CON LA FUSION

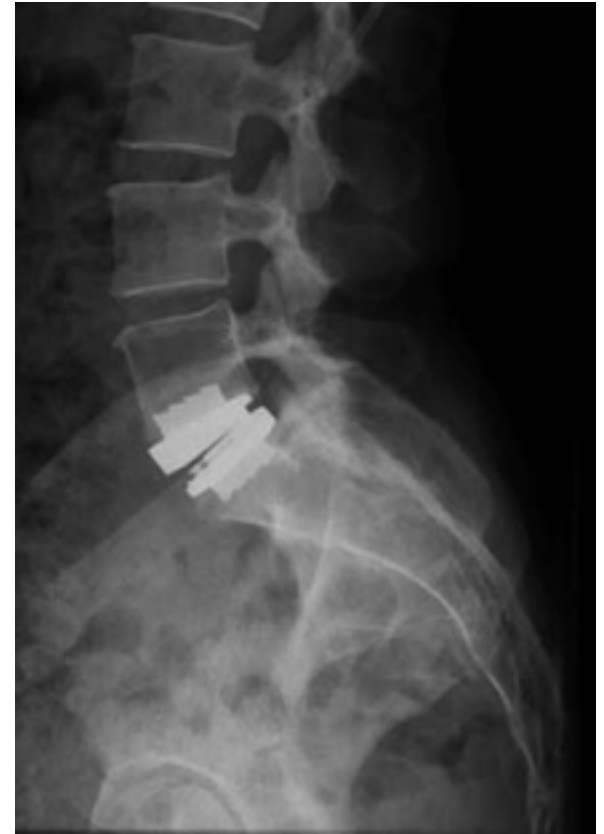- Estenosis asociada a listesis / inestabilidad.
- Descompresiones inestabilizadoras.

AUSENCIA DE CONSENSO EN RELACION CON LA FUSION

- Dolor lumbar en el contexto de patología segmentaria inespecífica.
- Síndrome del Nivel Adyacente.
- Inestabilidad “menor”

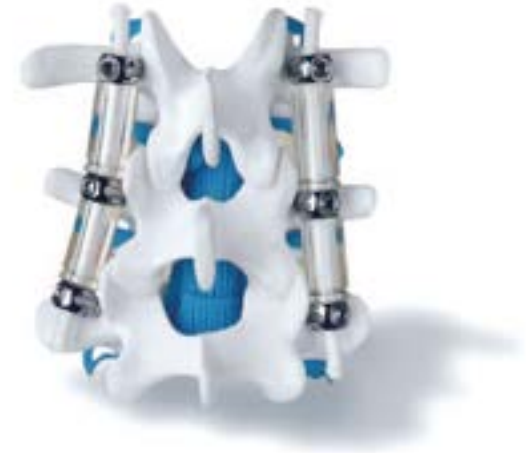SISTEMAS DE NO FUSION

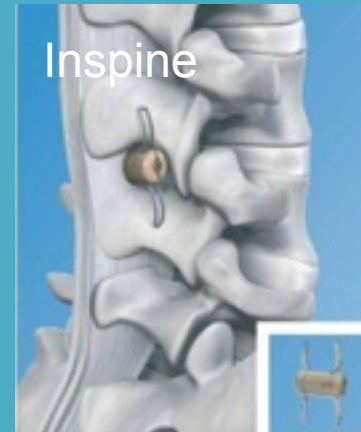
- PROTESIS DISCAL.



SISTEMAS DE NO FUSION O DINAMICOS

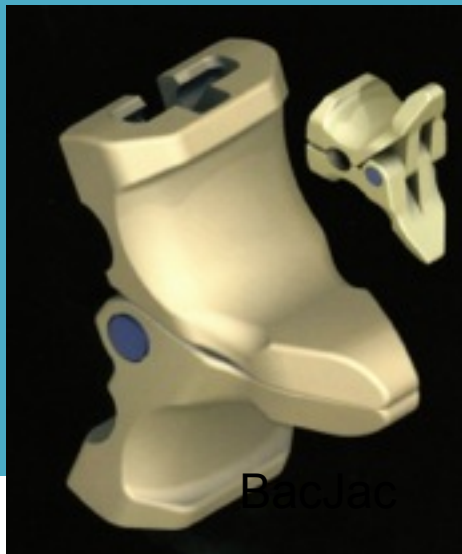- SISTEMAS DINAMICOS:
 - Pediculares
 - Interespinosos
 - Limitadores de la extensión.
 - Limitadores de la F-E







Piscis



BacJac



Maxx Spine

INDICACIONES DE SISTEMAS DINAMICOS

- Lumbalgia discopática con alteraciones de Modic como gesto aislado.
- Coadyuvantes de una descompresión “limitada”:
 - Hernia discal masiva
 - Laminotomía
- Protección del nivel adyacente.

SISTEMA LIGAMENTOSO

- Permite ahorrar la artrodesis a 12 años al 80 % de los pacientes.
- Reversión de signos de Modic

Senegas. Eur Spine J 2002

Shandu et al Expert Rev Neurother 2011

CONTRAINDICACION DEL SISTEMA DINAMICO (INTERESPINOSO)

- **ESPONDILOLISTESIS**

FUSION

- P-L
 - INSTRUMENTADA
 - SIN INSTRUMENTAR
- 360º

Aumento de la morbilidad en relación con la complejidad quirúrgica.

Mismos resultados en cuanto a satisfacción.

Mejores tasa de fusión con circunferencial.

PROS DE LA INSTRUMENTACION

- Aumento de la tasa de fusión.

PROS DE LA FUSION CIRCUNFERENCIAL

- Aumento de la tasa de fusión.
 - Aumento de la superficie ósea.
- Soporte anterior.
- Eliminación de los elementos nociceptivos presentes en el disco.

CONS DE LA FUSION CIRCUNFERENCIAL

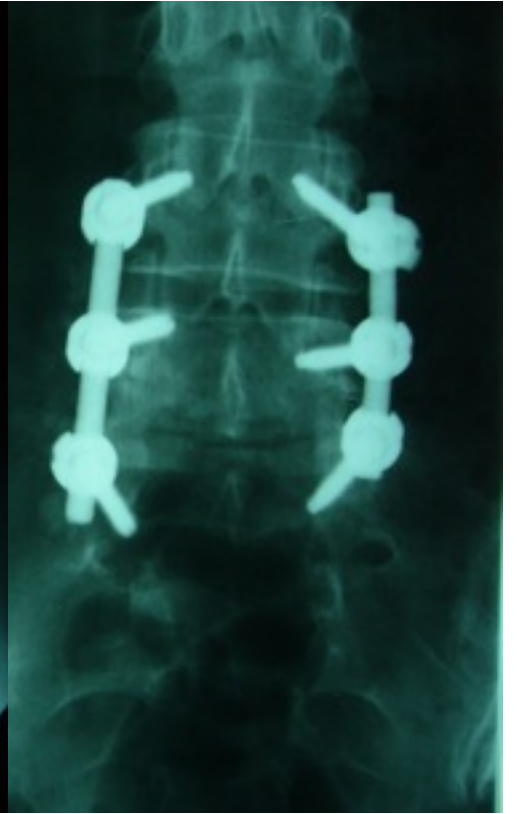
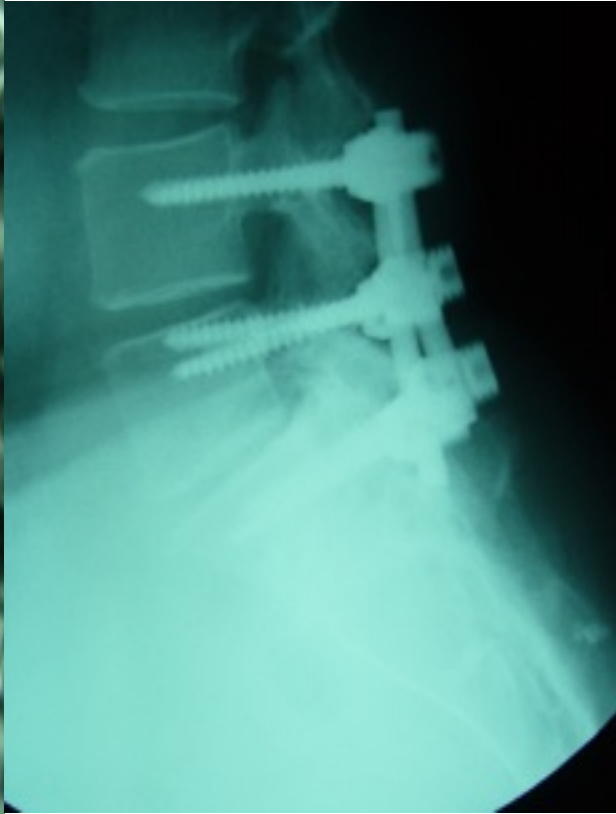
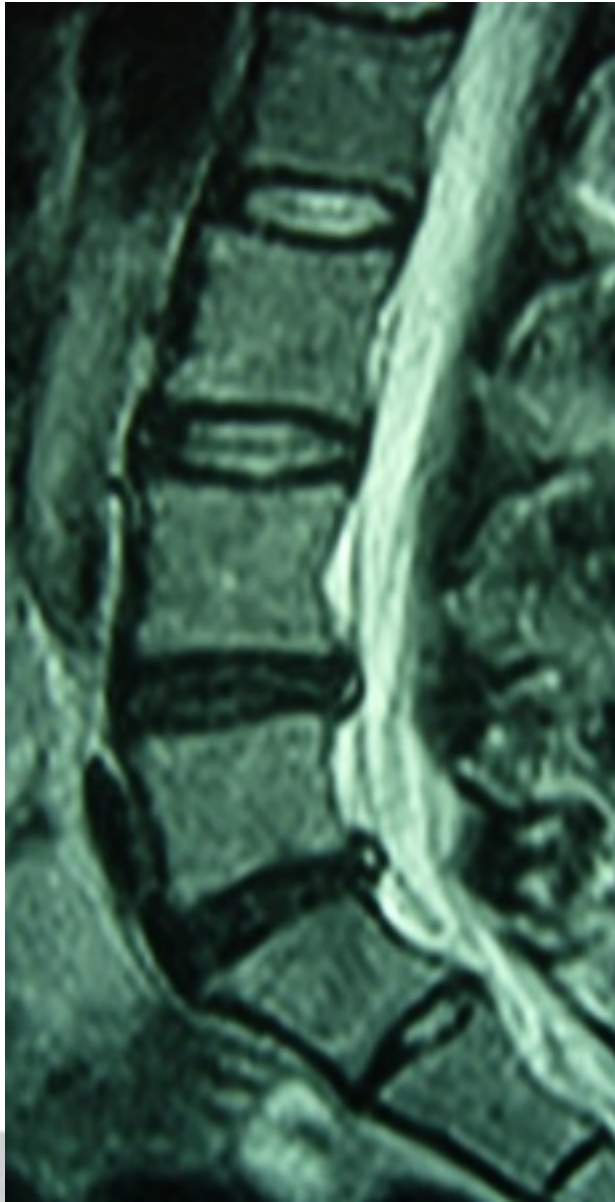
- Establece una zona demasiado rígida ...
Aumento teórico de la nivel adyacente.

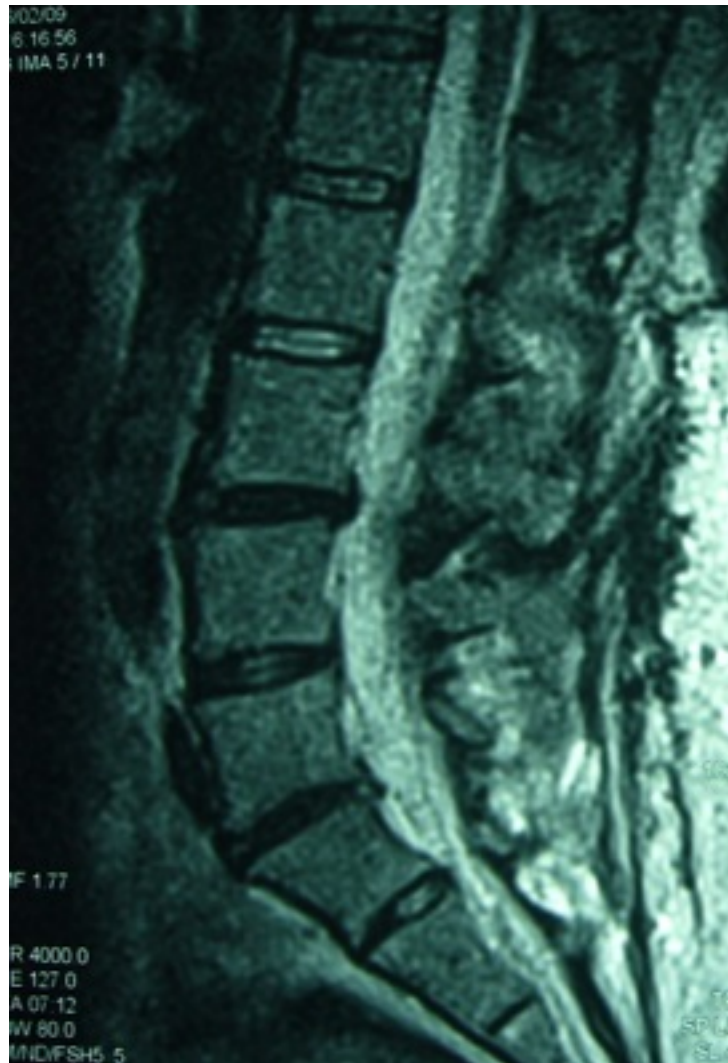
PROTESIS

- En general buenos resultados en la literatura en cuanto a satisfacción.
- Inconvenientes relacionados con el abordaje y salvamento de la prótesis.
- Resultados dispares relacionados con la movilidad de la prótesis y las calcificaciones a largo plazo.

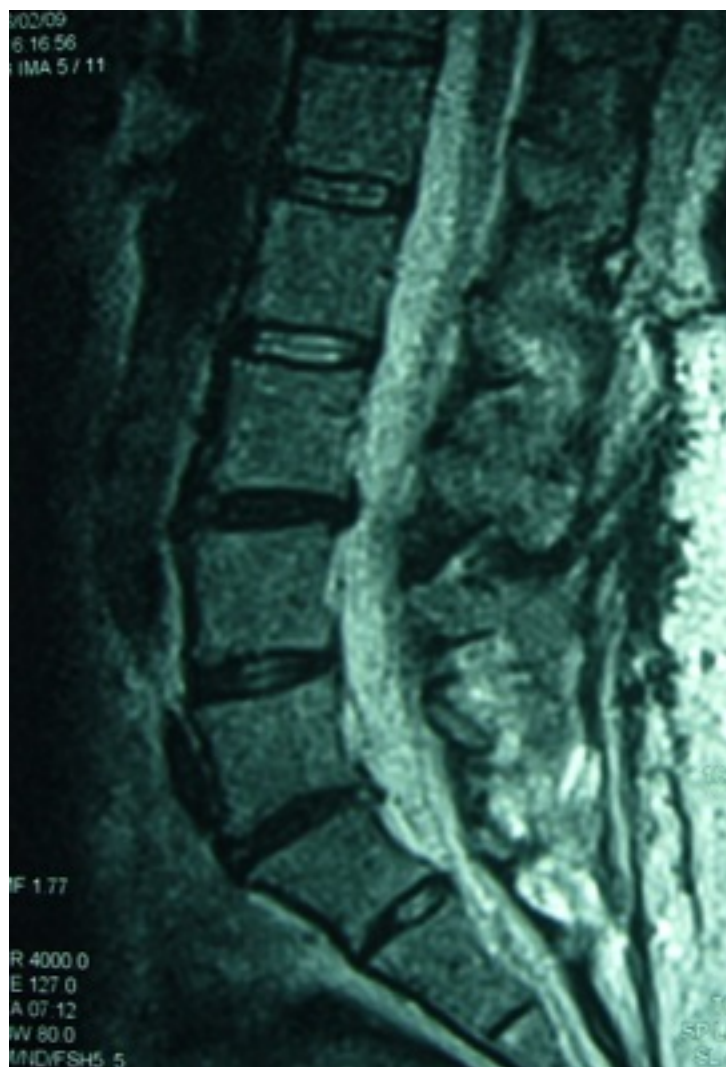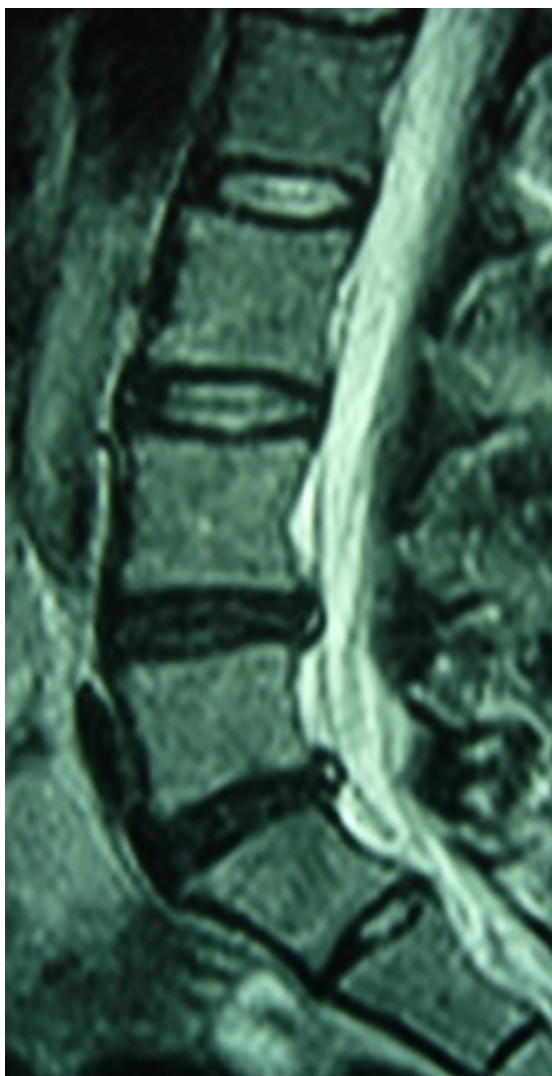
CASO CLINICO

- Paciente de 27 años tratada mediante artrodesis P-L por dolor lumbar discógeno.
- 4 años asintomática.
- Acude de nuevo por dolor.
- Discografía L3-L4 (+)

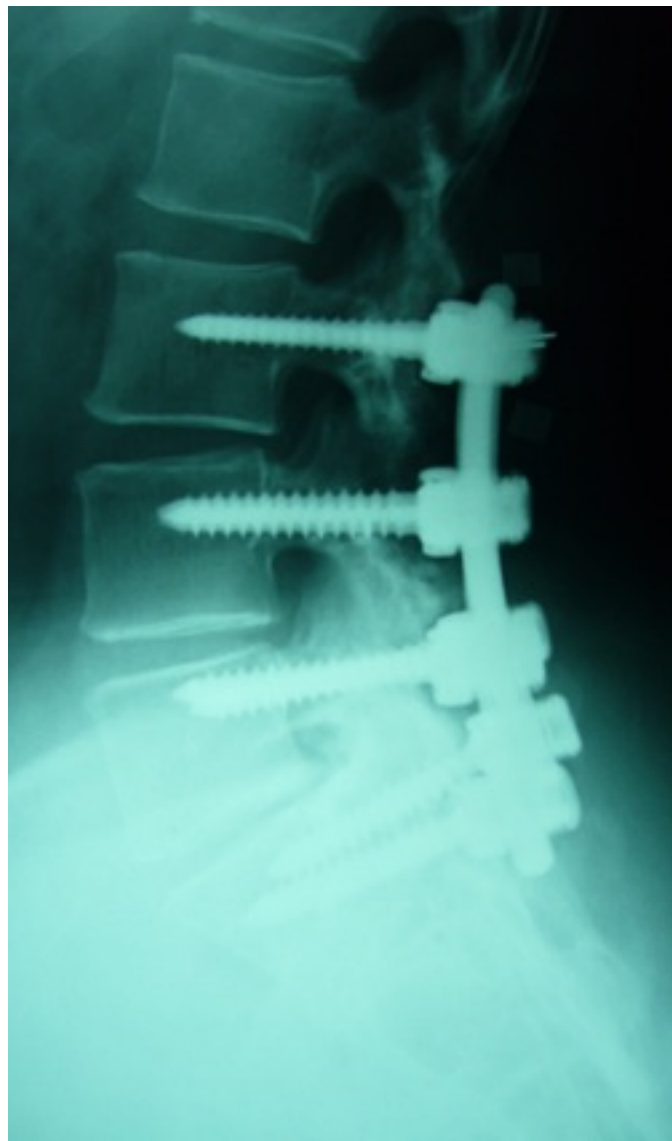
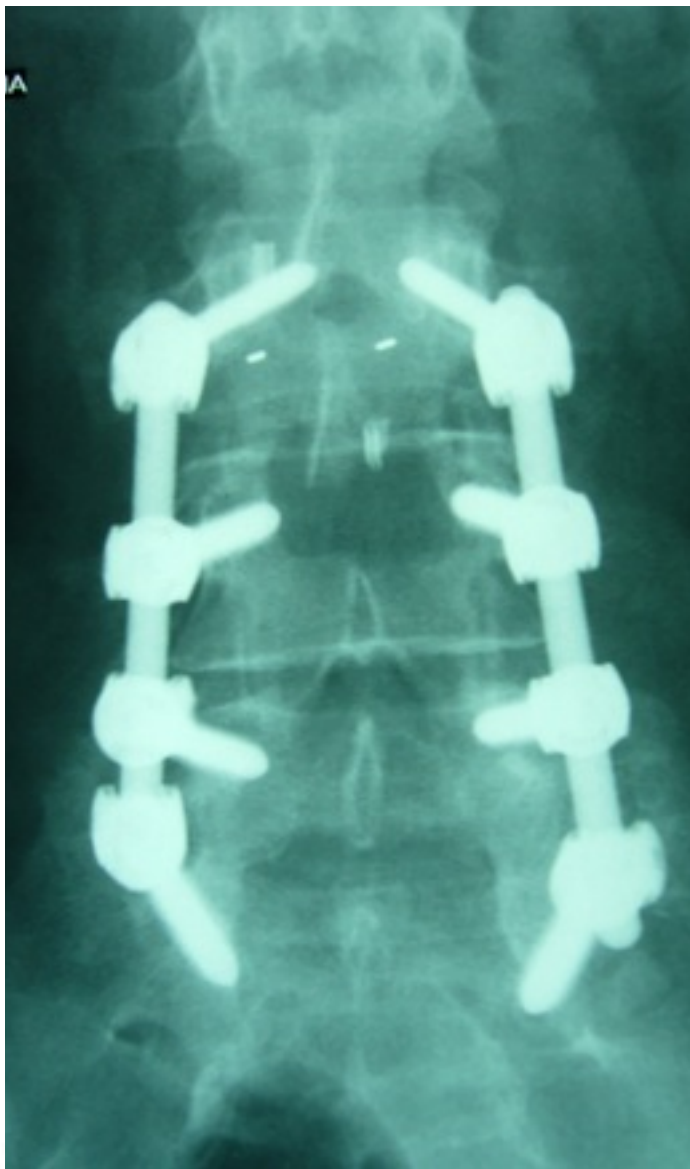




RMN. Afectación L3-L4.



RMN. Afectación L3-L4.



- Varon 35 años.
- Trabajador de la construcción
- Dolor lumbar de larga evolución (2 A)
- Ciatalgia en el último mes con deficit moderado extensor del hallus (3/5)

